



Fig. 7 6/0 monofilament로 봉합합니다.

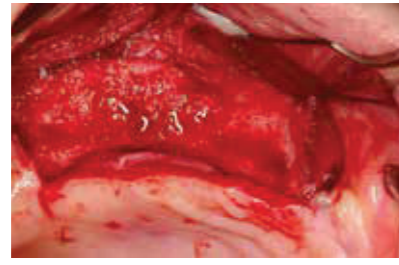


Fig. 8 임플란트 식립을 위해 6개월 후 다시 절개. 완벽한 수평적 골 증대를 볼 수 있습니다.

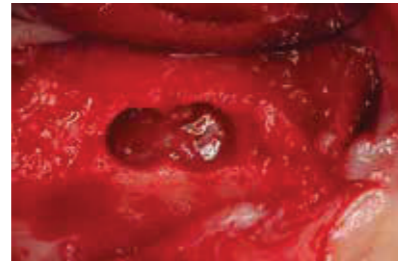


Fig. 9 비강 막 상술을 위해 축절지에서 crest 방식으로 접근. 더 나은 접근을 위해 두 개의 인장한 구멍이 열립니다. 준비는 상악동 하연의 피질 골판에 닿을 때까지 일반적인 임플란트 드릴로 시작합니다. 피질의 골 판은 동근 piezosurgical로 열고 동일한 직경의 비강 막을 노출시킵니다.

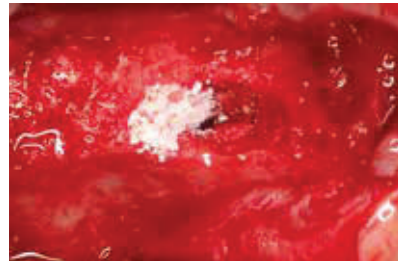


Fig. 10 Geistlich Bio-Oss® Collagen 100 mg을 더 작은 블록으로 나누어 하나씩 임플란트 부위에 천천히 수직 및 측면 압력으로 압축되어 비강 막을 분리하고 임플란트 부위 주변의 와동을 제거합니다.

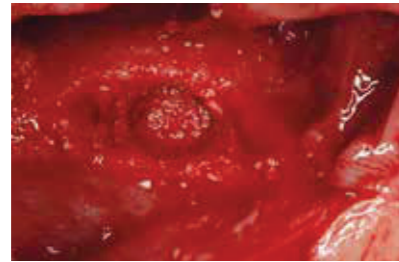


Fig. 11 Geistlich Bio-Oss® Collagen은 혈액을 흡수하고 일관성 있게 유지합니다. 이는 위험 요소 없이 차폐막에 압력을 가하는데 이상적입니다. 골 이식재 충전 후 원형기구로 압력을 가하여 차폐막의 내성을 확인할 수 있습니다.

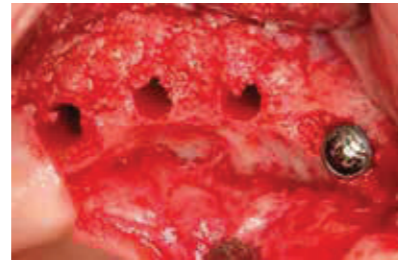

Fig. 12 #13번 부위의 임플란트는 손을 사용하여 골과 이식편 방향으로 천천히 조여집니다. #15, #16 및 #17번 부위의 임플란트도 준비됩니다.

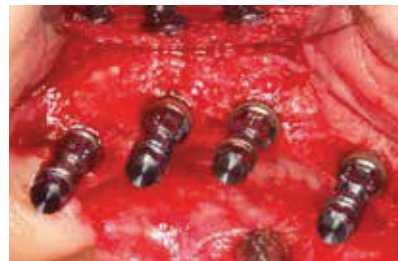

Fig. 13 1차 안정성이 우수한 4개의 임플란트.

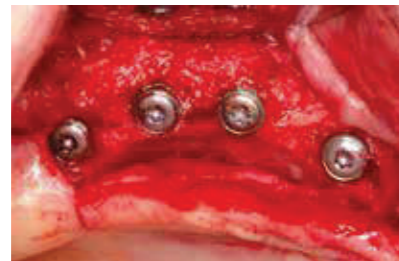

Fig. 14 커버 스크류가 있는 4개의 임플란트.

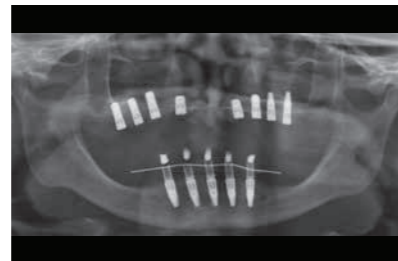
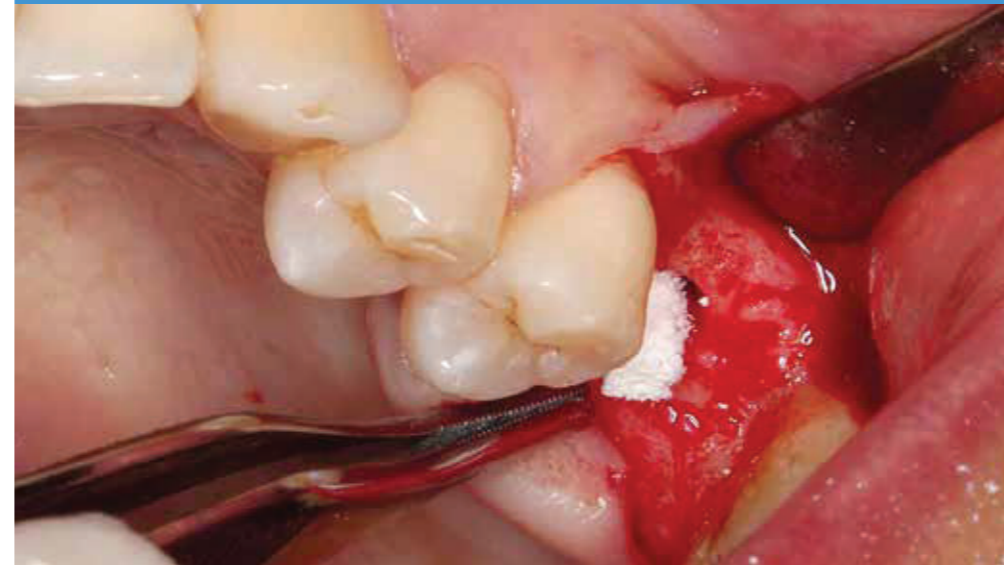
Fig. 15 모든 임플란트를 제자리에 보여주는 최종 파노라마 X-ray.



Private Praticice in Oral Surgery and Implantology,
Clínica Delille, Coimbra, Portugal

CASE 1

> 피에조 수술을 이용한 상악동 거상술에 Geistlich Bio-Oss® Collagen 사용과 즉시 임플란트 식립.

CASE 2

> Geistlich Bio-Oss Pen®을 이용한 측방 상악동 거상술과 수평적 골 증대.

> 임플란트 식립 후 6개월의 치유.

> Geistlich Bio-Oss® Collagen을 이용한 비강 높이 증대를 위한 Crestal 방식의 상악동 거상술과 즉시 임플란트 식립.



1. Indication profile (CASE 1)

Region	<input type="checkbox"/> aesthetic region	<input checked="" type="checkbox"/> non-aesthetic region
	<input checked="" type="checkbox"/> single tooth gap	<input type="checkbox"/> multiple tooth gaps
	<input checked="" type="checkbox"/> tooth 26	
Bone situation	<input checked="" type="checkbox"/> bone defect present	<input type="checkbox"/> no bone defect present
	<input checked="" type="checkbox"/> maxillary atrophy	
Soft tissue situation	<input type="checkbox"/> recession	<input type="checkbox"/> no recession
	<input type="checkbox"/> inflamed	<input type="checkbox"/> infected
	<input checked="" type="checkbox"/> thick biotype	<input type="checkbox"/> thin biotype
	<input checked="" type="checkbox"/> primary wound closure possible	<input type="checkbox"/> primary wound closure not possible
	<input type="checkbox"/> intact papillae	<input type="checkbox"/> impaired, missing papillae
Implantation	<input checked="" type="checkbox"/> adequately keratinised mucosa	<input type="checkbox"/> inadequate keratinised mucosa
	<input checked="" type="checkbox"/> simultaneously with bone augmentation (1 step)	<input type="checkbox"/> uneventful
	<input type="checkbox"/> successively to bone augmentation (2 steps)	

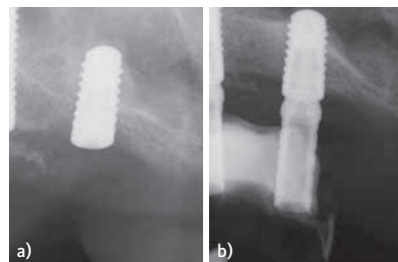


Fig. 16 a) Geistlich Bio-Oss® Collagen을 이용한 비강 높이 증대를 보여주는 X-ray.
b) 골 이식술을 나타내는 8개월 후의 X-ray.

References (CASE 1)

- Rahpeyma A and Khajehahmadi S. J Int Oral Health. 2015 Sep;7(9):127-33.
- Danesh-Sani SA et al., Br J Oral Maxillofac Surg. 2016 Sep;54(7):724-30.
- Darakh V. Oral Surgery, 2016 February; PP 26-30.
- Abadzhiev M. Journal of IMAB – Annual Proceeding (Scientific Papers) 2009, book 2.
- Nicholas JT et. al., J Periodontol. 2010 Jan;81(1):167-71.
- Belaji SM. Ann Maxillofac Surg. 2013 Jul;3(2):148-53.
- Parthasaradhi T et al., J Clin Diagn Res. 2015 Mar;9(3):ZC33-7.
- Andreasi Bassi M et al., Annals of Oral & Maxillofacial Surgery 2013 Jun 01;1(2):18.
- Simonpieri A et al., Implant Dent. 2011 Feb;20(1):2-12.
- Ebenezer V et al., Biomed Pharmacol J 2015;8.
- Hafeez K et al., International Dental Journal of Student's Research, 2015 June; 3(2):69-74.
- Kamm T et al., HNO. 2015 Jul;63(7):481-8.

References (CASE 2)

- Rahpeyma A and Khajehahmadi S. J Int Oral Health. 2015 Sep;7(9):127-33.
- Pandit A et al., Journal of Dental and Medical Sciences (IOSR-JDMS), 2016 Jan; PP 29-33.
- Danesh-Sani SA et al., Br J Oral Maxillofac Surg. 2016 Sep;54(7):724-30.
- Correia F et al., Revista Portuguesa Estomatologia Medicina Dentária e Cirurgia Maxilofacial, 2012 Mar.
- Darakh V. Oral Surgery, 2016 Feb; PP 26-30.
- Hafeez K et al., International Dental Journal of Student's Research, 2015 June; 3(2):69-74.
- Nicholas JT et. al., J Periodontol. 2010 Jan;81(1):167-71.
- Simonpieri A et al., Implant Dent. 2011 Feb;20(1):2-12.
- El-Ghareeb M et al., J Oral Maxillofac Surg. 2012 Mar;70(3):E235-41.
- Kfir E et al., J Oral Implantol. 2012 Aug;38(4):365-76.

Contact

> Dr. med. dent. Francisco Delille
Private Practice in Oral Surgery and Implantology
CLÍNICA DELILLE, Rua Monsenhor Nunes Pereira 1, 3030-779 Solum, Coimbra – Portugal.
Tel. +351 239 488 010, geral@clinicadelille.pt, www.clinicadelille.pt

Further indication sheets

> To receive these by mail free of charge, please contact: www.geistlich.com/indicationsheets.
> If you do not wish to collect indication sheets any more, please unsubscribe via your local distribution partner.

Geistlich
Biomaterials

©Geistlich Pharma AG
Business Unit Biomaterials
CH-6110 Wolhusen
Phone +41 41 492 56 30
Fax +41 41 492 56 39
www.geistlich-pharma.com

치료 배경

환자는 46세로 수직적 치근 골절로 인해 세라믹 보철로 치료된 #26번 치아를 잃었습니다. 치아는 누공, 이동성 및 통증으로 심한 치근 감염을 나타냈습니다. 이에 추가적인 감염의 진행과 골 손실을 피하기 위해 치아를 즉시 발치해야 한다고 진단했습니다. 환자에게 충분한 골의 양과 연조직 증대를 위해 6개월을 기다려야 한다고 설명했습니다. 이 기간이 지나면 CBCT 스캔을 하여 임플란트 식립 및 술 후 예후에 가장 적합한 술식을 결정합니다. 환자는 잃어버린 치아가 미소 지을 시 영향을 미치지 않았기 때문에 임시 보철물을 하지 않기로 결정했습니다. 환자는 측방 상악동 거상술 접근법, 임플란트 지면 식립과 세라믹 보철 로딩 지연으로 이미 #16번 치아와 유사한 상황을 경험했습니다^{2,4}.

2. 치료 계획

> 치료 후 CBCT 스캔은 4-5 mm의 골 높이를 보여주어 1차 임플란트 초기 고정을 달성할 수 있었습니다. 따라서 치료의 목표는 Geistlich Bio-Oss® Collagen을 사용한 즉시 임플란트 식립을 통해 Crestal 방식의 상악동 거상술을 시행하여 #26번 부위를 재생하는 것이었습니다. 이 프로토콜을 사용하면 단 한 번의 수술만으로 치료 기간을 크게 줄일 수 있습니다⁵⁻¹².

3. 수술 과정

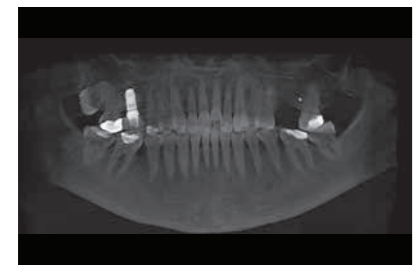


Fig. 1 CBCT의 초기 파노라마 사진.

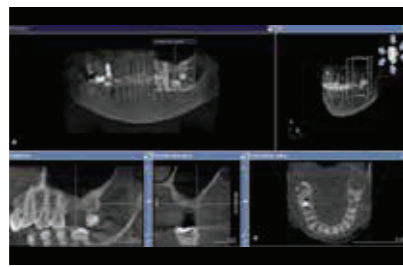


Fig. 2 #26번 치아의 골 높이가 3-4 mm를 보여주는 CBCT 분석.

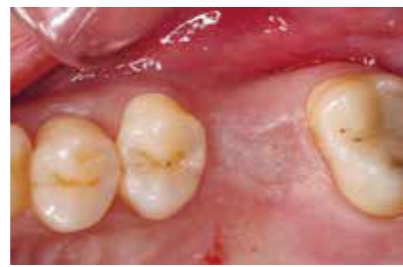

Fig. 3 #26번 치료 부위의 교합면 모습. 상악동 거상술 증대를 이용한 임플란트 식립 시점은 광학 배율과 관련된 미세 수술 원칙에 따라 수행됩니다.

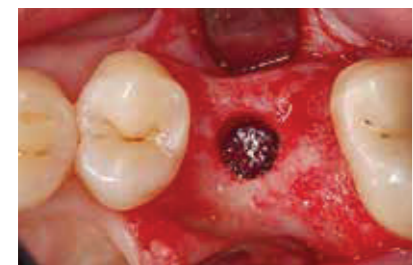

Fig. 4 골이식 및 임플란트 식립은 상악동 하연의 피질골판에 도달할 때까지 일반적으로 사용하는 임플란트 드릴로 시작합니다. 대뇌 피질의 골판은 둥근 Piezosurgical로 열고 임플란트와 동일한 직경의 차폐막을 준비합니다.

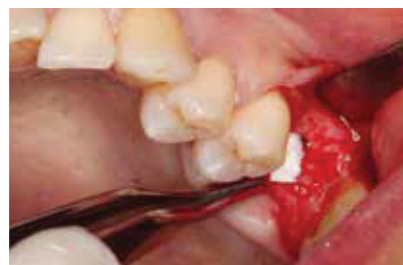

Fig. 5 Geistlich Bio-Oss® Collagen 100mg을 더 작은 블록으로 나누어 하나의 임플란트 부위에 천천히 삽입하고 수직 및 수평 방향으로 압력을 가하면서 상악동막을 분리합니다.

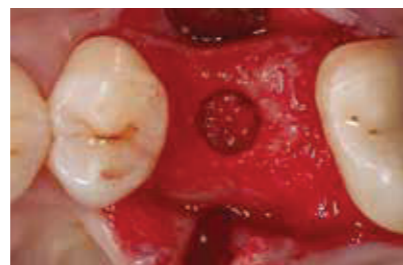

Fig. 6 Geistlich Bio-Oss® Collagen 100mg이 혈액을 흡수하는데, 이것은 스폰지 타입 같은 일관성을 가지고 있어 다른 위험 요소 없이 차폐막에 압력을 가하는데 이상적입니다. 골이식재 충전 후 우리는 차폐막의 내성을 확인할 수 있습니다.

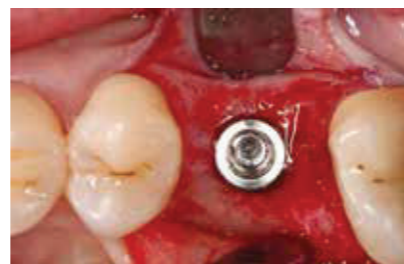

Fig. 7 손을 사용하여 임플란트를 골이식 부위쪽으로 천천히 조입니다.

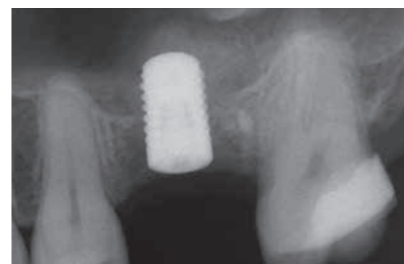

Fig. 8 임플란트 즉시식립 후 촬영한 X-ray 사진. Geistlich Bio-Oss® Collagen 위로 임플란트와 상악동막의 모습을 볼 수 있습니다.

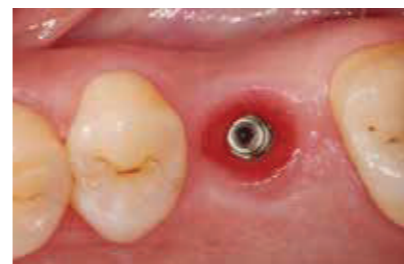

Fig. 9 3개월 후, 두 번째 단계에서는 힐링 어버트먼트를 장착합니다.

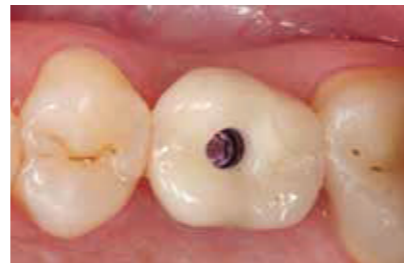

Fig. 10 2주 후, 인상을 재득하고 세라믹 보철을 재장착합니다.

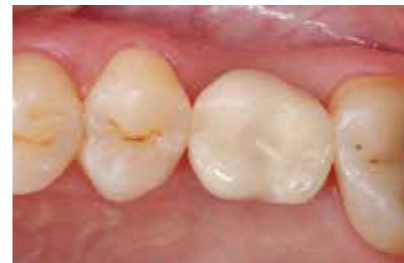

Fig. 11 위생 및 기계적 성능의 향상을 위해 일반 크라운보다 작은 최종 보철을 장착합니다.

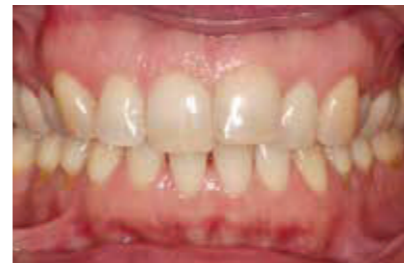

Fig. 12 완벽해진 치열궁(Dental Arch) 최종 이미지입니다.

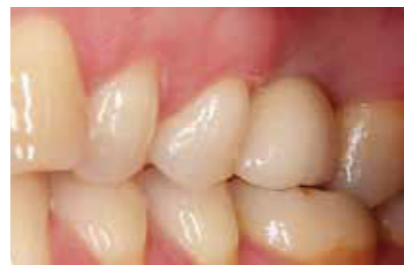

Fig. 13 치아 미백 및 교정 정렬 후 최종 결과 모습입니다.

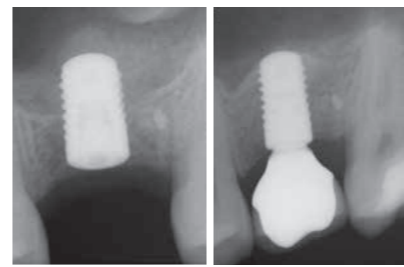


Fig. 14 치료전(왼쪽)과 후(오른쪽) 모습 : Geistlich Bio-Oss® Collagen은 손상 없이 막을 올릴 수 있게 하였으며, 이식 후 생성된 신생골은 9개월 만에 자가골과 매우 유사한 방사선 사진을 보여줍니다.

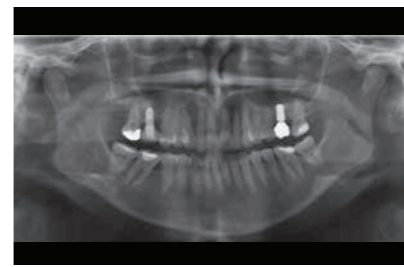


Fig. 15 최종 파노라마 X-ray.

1. Indication profile (CASE 2)

Region	<input checked="" type="checkbox"/> aesthetic region	<input checked="" type="checkbox"/> non-aesthetic region	
Bone situation	<input type="checkbox"/> single tooth gap	<input checked="" type="checkbox"/> multiple tooth gaps	
	<input type="checkbox"/> bone defect present	<input type="checkbox"/> no bone defect present	
Soft tissue situation	<input checked="" type="checkbox"/> maxillary atrophy	<input type="checkbox"/>	
	<input type="checkbox"/> recession	<input type="checkbox"/> no recession	
	<input type="checkbox"/> inflamed	<input type="checkbox"/> infected	
	<input checked="" type="checkbox"/> thick biotype	<input type="checkbox"/> thin biotype	
Implantation	<input checked="" type="checkbox"/> primary wound closure possible	<input type="checkbox"/> primary wound closure not possible	
	<input type="checkbox"/> intact papillae	<input checked="" type="checkbox"/> impaired, missing papillae	
	<input type="checkbox"/> adequately keratinised mucosa	<input type="checkbox"/> inadequate keratinised mucosa	<input type="checkbox"/> uneventful
	<input checked="" type="checkbox"/> simultaneously with bone augmentation (1 step)	<input type="checkbox"/>	<input type="checkbox"/>
	<input checked="" type="checkbox"/> successively to bone augmentation (2 steps)	<input type="checkbox"/>	<input type="checkbox"/>

치료 배경

이 60세의 환자는 심한 골 흡수로 인한 상악 전체 무치악 증상입니다. 환자는 위턱에 탈착이 가능한 보철을, 아래쪽 턱에는 부분적으로 보철을 착용하고 있습니다. 환자는 심한 이갈이 습관이 있으며 전치부가 낮기 때문에 전형적인 켈리 콤비네이션 증후군을 가지고 있습니다. CBCT 스캔은 상부 턱의 전방에서 골의 완전한 재 흡수 및 대구치 영역에서 매우 얇은 치조정선을 보여줍니다. 이러한 경우 상악골에 임플란트를 식립하는 유일한 방법은 골 이식을 하는 것입니다. 환자는 완벽히 고정된 상악과 하악의 재생을 요청했습니다¹.

2. 치료 계획

> 8개의 임플란트를 식립하여 아치형으로 고정된 재건을 진행하기 위해, 각 측면에 측방 상악동 거상술을 사용하여 3개의 임플란트를 식립하고, 동시에 Geistlich Bio-Oss® Collagen을 사용하여 #13번 치아와 #23번 치아 위치의 전치부 영역에 2개의 임플란트를 식립합니다. 이에 따라 비강 막이 상승합니다²⁻¹⁰.

3. 수술 과정

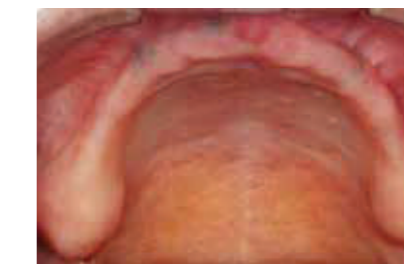

Fig. 1 전형적인 켈리 콤비네이션 증후군을 보여주는 상악의 초기 사진.

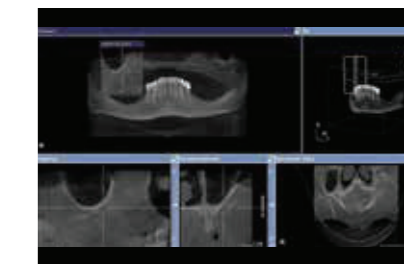


Fig. 2 치료 계획에 사용된 CBCT 검사, 상악 전치부와 구치부 영역에서 흡수가 된 모습.

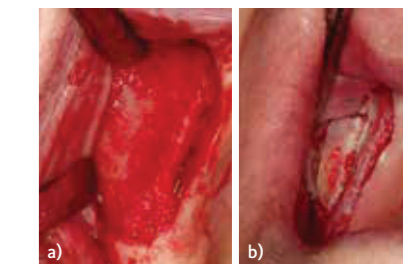


Fig. 3 a) 측방 상악동 거상술 접근법을 위한 골창 개방. b) Piezosurgery를 이용한 골절단술.

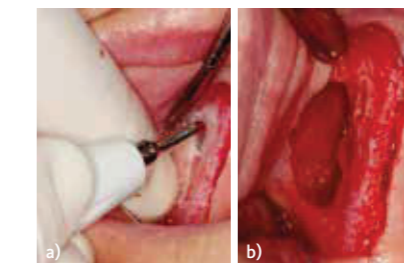


Fig. 4 a) 차폐막은 더 나은 제어를 위해 손가락으로 지지. b) 골 이식술 전에 Geistlich Bio-Gide® 보호를 위해 차폐막 분리.

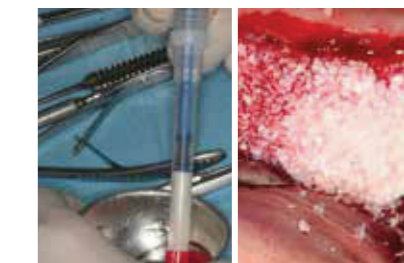

Fig. 5 Geistlich Bio-Oss Pen® 작은 입자로 상악동 및 수평 골중대를 위해 채웁니다.

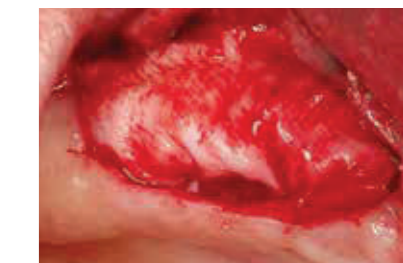

Fig. 6 골이식 부위는 Geistlich Bio-Gide®로 덮습니다.